İzmir Eğitim ve Araştırma Hastanesi Tıp Dergisi (Medical Journal of İzmir Hospital) 22 (1): 33-35, 2018

AGRAFİSİZ ALEKSİ: GENÇ İNME HASTASINDA NADİR BİR PREZENTASYON

ALEXIA WITHOUT AGRAPHIA: A RARE PRESENTATION IN YOUNG PATIENT WITH STROKE

Dilek Top KARTI, Özge Yılmaz KÜSBECİ, Neslihan EŞKUT, İpek İNCİ

SBU, İzmir Bozyaka Eğitim ve Araştırma Hastanesi, Nöroloji Kliniği, İzmir, Türkiye

Anahtar Sözcükler: Agrafisiz Aleksi, korpus kallozum, oksipital lob, parietal lob
Keywords: Alexia without agraphia, corpus callosum, occipital lobe, parietal lobe

Yazının alınma tarihi:12.03.2018 Kabul tarihi:22.03.2018 Online basım:31.03.2018

ÖZ

Giriş: *Agrafisiz Aleksi, yazı yeteneğinin korunmasına rağmen okumanın bozulması ile karakterize nadir görülen bir klinik bozukluktur. İki hemisferin parieto-oksipital bölgelerini birbirine bağlayan korpus kallozum liflerinin hasar görmesi bu sendromdan sorumludur. Bu hastalar metinleri okuyamasa da yazabilirler.*

Olgu: *Bu yazıda, sol orta serebral arter enfarktüsü nedeniyle takip edilen ve agrafisi olmayan aleksi gelişmiş genç bir beyaz kadın hasta sunuldu.*

Sonuç: *Agrafisiz Aleksi, sağ oksipital lob ile sol parietal lob arasındaki iletişimdeki bozulmaya neden olabilecek, sol oksipital lob veya korpus kallozum splenium lezyonlarına bağlı gelişebilir. Genellikle posterior serebral arterin vasküler sulama bölgelerinde infarkt sonucu ortaya çıkar.*

SUMMARY

Introduction: *Alexia without agraphia is a rare clinical disorder which is characterized by impairment of reading in spite of protection of writing ability. Damage to the corpus callosum fibers connecting the parieto-occipital regions of the two hemispheres is responsible for this syndrome. These patients can not read texts, although they can write.*

Case: *Here in, a young white-woman who followed-up due to left middle cerebral artery infarction and developed alexia without agraphia was reported.*

Conclusion: *Alexia without agraphia may develop due to left occipital lobeor corpus callosum splenium lesions which may lead to impaired communication between right occipital lobe and left parietal lobe. It usually results from infarction within the vascular territory of the posterior cerebral artery.*

GİRİŞ

Afazinin bir formu olan aleksi; diğer lisan fonksiyonları normal sınırlarda iken okuma bozukluğunun görüldüğü klinik bir tablodur ve bu duruma yazma kusuru da eşlik edebilir. Yazmanın korunmasına karşın okumanın bozuk olduğu agrafisiz

aleksi ise nadir rastlanan bir klinik tablodur (1,2). Dejerine'nin 1892 yılında agrafisiz aleksi tanımından sonra bu sendrom için pür aleksi, global aleksi gibi birçok isim kullanılmıştır (3). En sık nedeni posterior serebral arter tıkanıklığı olmakla birlikte, nadir görülen olgu olarak intraserebral hemorajili, arterio-venöz malformasyonlu (AVM), herpes ensefalitli ve multipl sklerozlu vakalarda da raporlanmıştır (4-6). Sağ oksipital lob ile sol parietal lob arasındaki iletişimin kesilmesine neden olan lezyonlar hastalığın ortaya çıkmasına neden olabilir. Agrafisiz aleksi ile ilişkili lezyonların en yaygın lokalizasyonu sol oksipital lob ve korpus kallozum spleniumdur (7,8). Bu yazıda kliniğimizde takip edilen ve sol orta serebral arter enfarktı sonrasında gelişen agrafisiz aleksi vakası sunulmuştur.

OLGU

36 yaşında kadın hasta, 2014 yılında 2 kez sol hemiparezi şeklinde geçici iskemik atak tanısı ile kliniğimizde izlendi. Hemogram ve koagulasyon sonuçları normal saptandı. Rutin biyokimyasal tetkiklerinde kolesterol: 215mg/dl, LDL:159mg/dl olmasıdısında anlamlı patoloji saptanmadı. Kardiyak bakısında, EKG'si sinüs ritminde, EKO sonucunda EF %60, intra-kardiyak trombus ve sol atriyum dilatasyonu saptanmadı. Holter EKG kaydı sonucunda anlamlı patoloji izlenmedi. Hastanın genç inme etiyolojisine yönelik yapılan tetkiklerinde, vaskülit markerları (ANA, ANCA) ve seroloji sonuçları negatif, protein C-S, antitrombin-3 antijeni ve homosistein düzeyleri normal saptandı. Hiperkoagülobilite nedenine yönelik genetik incelemesinde homozigot metilen tetrahidrofolatredüktaz (MTHFR) A1298C ve heterozigot Plazminojen aktivatör inhibitör -1 (PAI-1) 4G/5G mutasyonu saptandı. Hematoloji ile konsülte edilen hastaya oral antikoagülan tedavi başlandı. Takibinin ikinci yılında INR düzeyi inefektif düzeyde iken, sol orta serebral arter sulama alanında enfarkt gelişti (Resim 1). Nörolojik bakısında; bilinci açık, kooperasyon kısıtlı idi. Söylenenleri anlayabiliyor, ancak; söylemek istediklerini yazarak anlatabiliyordu. Yazdıklarını ya da başka yazıları okuması istendiğinde ise okuyamıyor ve sağ hemiparezisi mevcuttu. Agrafisiz aleksi olarak değerlendirilen hastanın 5 aylık takibinde bu klinik tablosunda düzelme olmadı.

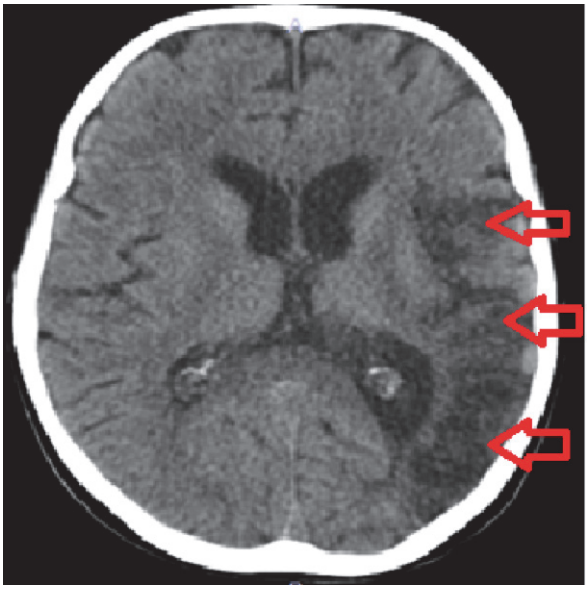

Resim 1. Sol orta serebral arter sulama alanında enfarkt izlenmektedir(oklar).

TARTIŞMA

Agrafisiz aleksi; spontan yazmanın korunduğu, kelime okumanın bozulduğu, nadir görülen bir diskonneksiyon sendromudur (9.10). Pür alekside görsel tanıma ve yazma korunur(11). Korpus kallozumun splenium kesimi iki hemisferi posteriordan birbirine bağlayan kommissural lif demetinden oluşur. Splenium lezyonlarında, sağlam olan sağ görme korteksinin sol (dominant) hemisferdeki dil merkezleriyle, özellikle angular girusla bağlantısının kesilmesi agrafisiz aleksiye diğer bir deyişle 'saf aleksi' ye neden olur(12). Angular girus, okuma eylemi sırasında modaliteler arasında kodlamayı sağlayan bir asosiasyon merkezidir (13). Yazma angular girusun sağlam olması nedeniyle korunur (14). Pür aleksi, ayrıca; dominant hemisferin, kelimelerin görsel şekil alanı olarak bilinen medial oksipito-temporal girus (fuziform girus) hasarının olduğu hastalıklarda da görülür. Görsel şekil alanı, hızlı kelime tanıma ve akıcı okuma ile ilişkilidir (11). Agrafisiz aleksi posterior serebral arter tıkanmalarında daha çok görülmekle birlikte, intraserebral hemoraji, AVM, herpes ensefaliti, glioblastom ve multipl skleroz vakalarında da bildirilmiştir (4-6,15). Bizim hastamızda da orta serebral arter enfarktı olmakla birlikte iskemi alanının geniş olması ve lateral oksipital alanda enfarkt olması nedeniyle bu

tablonun geliştiği düşünülmüştür. Tedavide altta yatan etiyoloijye yönelik olup, tedaviye ek olarak rehabilitasyon da önemlidir(11). Semptomatik tedavide klinik öneri olarak, taktil-kinestetik eğitim metodu, şiddetli aleksisi olan hastaların tedavisi için seçenek olabileceği gibi daha hafif aleksili vakalarda re-reading tekniğinden yararlanılabilir (3). Bizim olgumuz da, söylenenleri anlayabiliyor, söylemek istediklerini yazarak anlatabiliyordu, ancak; yazdıklarını ya da başka yazıları okuması istendiğinde ise okuyamıyordu. Bu nedenle olgumuz sol orta serebral arter sulama alanında iskemik inmeye bağlı agrafisiz aleksi olarak değerlendirildi. Sonuç olarak Agrafisiz aleksi nadir görülen bir klinik durumdur. Genellikle posteriorserebral arterin sulama bölgesinde meydana gelen enfarkt sonucunda ortaya çıkan bu klinik antite, orta serebral arter sulama bölgesinde meydana gelen enfarkt sonucunda da görülebilmektedir.

KAYNAKLAR

1. Stommel EW, Friedman RJ, Reeves AG. Alexia without agraphia associated with spleniogeniculate infarction. Neurology 1991;41(4):587-8.
2. Bradley WG, Daroff RB, Fenichel GM, et al. Neurology in Clinical Practice, 5rd ed. Boston: Butterworth-Heinemann, 2008;p151- 2.
3. Starrfelt R, Olafsdóttir RR, Arendt IM. Rehabilitation of püre alexia: a review. Neuropsychol. Rehabil 2013; 23(5): 755-79.
4. Özeren A, Araç R, Akyürekli Ö, Kansu T, Berrak Y: Pür aleksi (Agrafisiz aleksi) Hacettepe Tıp Dergisi 1988; 21:121-7.
5. Erdem S, Kansu T. Alexia without either agraphia or hemianopia in temporal lobe lesion due to herpes simplex encephalitis. J Neuroophthalmol 1995;15(2):102-4.
6. Doğulu CF, Kansu T, Karabudak R: Alexia without agraphia in multiple sclerosis. J Neurol Neurosurg Psychiatry 1996;61(5):528
7. Benson DF, Geschwind N. The Alexias, Selected Publications on Language, Behaviour and Epilepsia 1997;12:155-93.
8. Lesniak M, Soluch P, Stepien U, Czepiel W, Seniow J. Pure Alexia after damage to the right fusiform gyrus in a right-handed male. Neurologia Neurochirurgia Polska 2014; 48(5):373-7.
9. Bub DN, Arguin M, Lecours AR. Jules D. Jerine and his interpretation of pure alexia. Brain Lang. 1993;45(4):531–59.
10. Martin A. Shades of Déjerine-forging a causal link between the visual word form area and reading. Neuron. 2006;50(2):173–5.
11. Rupareliya C, Naqvi S, Hejazi S. Alexia without agraphia: a rare entity. Cureus 2017;9:e1304.
12. Déjérine J. Contribution a l'étude anatomo-pathologique et clinique desdifferentes variétés de cécité-verbale. Mém Soc Biol 1892;4:61-90.
13. Bozdoğan Z, Taşkıran Sağ A, Öztekin ZN, Akif F. Bilişsel bulgularıyla posterior serebral arter infarktı: hemianopsiden fazlası.Türk Nöroloji Dergisi 2013;19(4):139-42.
14. Tokuda N, Kondo M, Kasai T, Kimura A, Nakagawa M, Mizuno T. A case of pure alexia and foreign accent syndrome following acute encephalopathy in the presence of anti-glutamate receptor antibodies. Rinsho Shinkeigaku. 2015;55:728-31.
15. Huang M, Baskin DS, Fung S. Glioblastoma presenting with pure alexia and palinopsia involving the left inferior occipital gyrus and visual word form area evaluated with functional magnetic resonance imaging and diffusion tensor imaging tractography. World Neurosurg 2016; 89:725.e5–725. e10.

Sorumlu yazar

Dr Dilek Top Kartı
Saim Çıkrıkcı Caddesi, No:59, Bozyaka, İzmir
e-mail: dilektop2307@hotmail.com
Tel: +905059060461